



LABPAC

Laboratório Médico de Patologia e Citologia

Paciente: **ALFREDO JOSE GONCALVES DIAS**
Nome da Mãe:
Idade: 34 Ano(s) 8 Mês(es)
Procedência: Externo
Médico: Dr.(a) **TEREZA VIRGINIA SILVA BEZERRA**
Material: 01 Frasco: Mucosa gástrica.
Dados Clínicos: Anátomo patológico de antro com pesquisa de H.pylori.
Diag Clínico: -

Nº do Exame: **17001834AP**
RG:
Data Nasc: 10/07/1982
Convênio: *Cortesia*
Recebido em: 13/03/2017
Liberado em: 14/03/2017

Macroscopia

Seis fragmentos de tecido de forma irregular, cor pardacenta, consistência elástica, medindo o maior deles 0,7x0,3x0,1 cm.

Microscopia

As seções mostram mucosa gástrica com epitélio superficial exibindo células cúbicas de núcleo hiper cromático e perda parcial do citoplasma apical que contém mucina. As glândulas estão agredidas pela inflamação. A lâmina própria apresenta infiltrado inflamatório situado entre as foveolas, constituído por linfócitos, plasmócitos e eosinófilos.

Conclusão


GASTRITE CRÔNICA LEVE DE CORPO E ANTRO APRESENTANDO:
- ATIVIDADE INFLAMATÓRIA AGUDA DISCRETA;
- PESQUISA DE *H. pylori* NEGATIVA.

Assinado eletronicamente por:
Ricardo Fakhouri - CRM - 2160

Ass.: 

Unidade Atendimento: Centro de Saúde Prof. José Augusto Barreto, Av. Gonzalo Prado Rollemberg, 211, Sala 605 - São José - Aracaju/SE, CEP: 49010-410

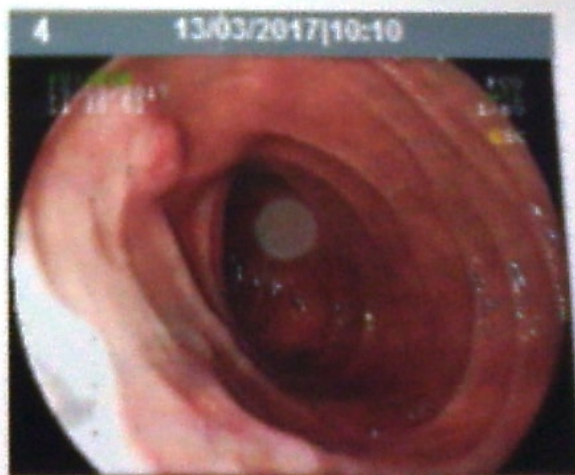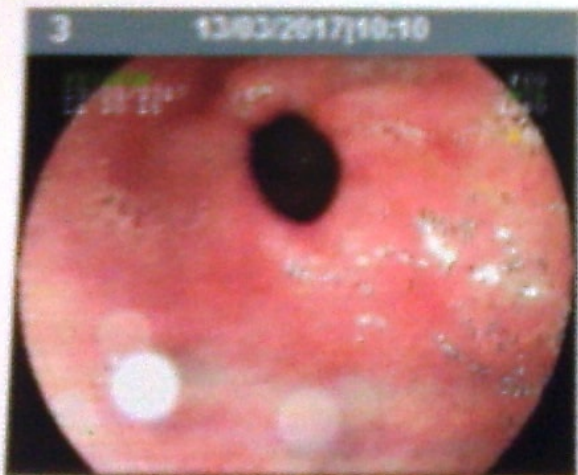
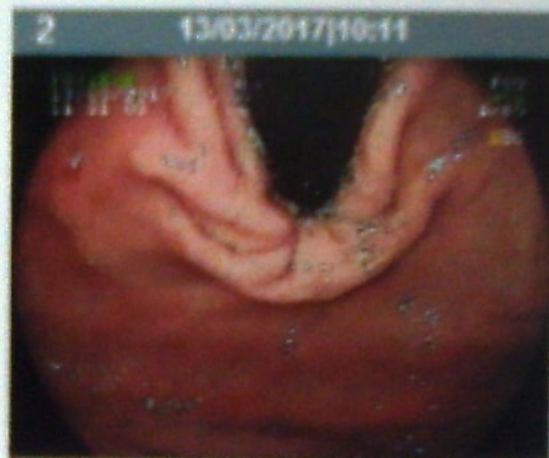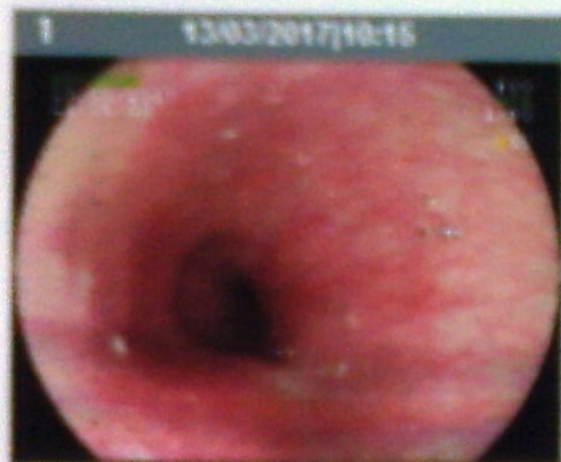Unidade Operacional: Rua Campos, 883, Bairro São José - Aracaju/SE, CEP: 49015-220 - E-mail: labpac.se@gmail.com - Fone: (79)3211.5285 / (79)3211.5286 / (79)3211.5287


TEREZA VIRGINIA SILVA BEZERRA DO NASCIMENTO
CRM 672

Clinica Endogastro Ltda

Pac: ALFREDO JOSE GONCALVES DIAS
Med: TEREZA VIRGINIA S B NASCIMENTO

Ident.: 3319
Idade: 34 Data: 13/03/2017 Hora: 09:58



Atendimento:

Nome: ALFREDO JOSE GONCALVES DIAS

Data Nasc. 30/07/1982

Convênio: CORTESIA

Médico Solicitante: CRM 2573 - JULIA MARIA GONÇALVES DIAS

Data: 13/03/2017

Idade: 34 Anos

RG: 37469533

Tel. 9-8143-7568

VIDEO ENDOSCOPIA DIGESTIVA ALTA COM BIOPSIA

PASSAGEM: Fácil do aparelho sob visão direta.

ESÔFAGO: Com distensibilidade, elasticidade, motilidade, calibre e mucosa de aspecto conservado. Ausência de varizes. Transição esôfago-gástrica a nível do pinçamento diafragmático. Feito manobra de retrovisão, Cárdia continente.

ESTÔMAGO: De volume e forma conservados, presença de líquido amarelo claro no lago mucoso. Mucosa de corpo e antro edemaciada e hiperemiada. Ausência de lesões ulcerosas e neoplásicas. Biopsiamos o antro para correlação anatomopatológica.

PÍLORO: Concêntrico, permitindo fácil passagem para o duodeno.

DUODENO E PORÇÕES PÓS-BULBARES: Bulbo duodenal distendendo bem, mucosa bulbar e de porções pós-bulbares de aspecto conservado.


CONCLUSÕES:

ESÔFAGO: Endoscopicamente Normal.

ESTÔMAGO: Moderada Gastrite Enantematosa de Corpo e Antro. (BIOPSIADO).

PÍLORO: Concêntrico.

DUODENO E PORÇÕES PÓS-BULBARES: Endoscopicamente Normal.


TEREZA VIRGINIA SILVA BEZERRA DO NASCIMENTO
CRM 672

■ Consultas

GASTROENTEROLOGIA
DIETETICA/ALIMENTACAO
FISIOMEDICA
FISIOTERAPIA
ENDOSCOPIA GASTRO
GASTROENTEROLOGIA
GASTROENTEROLOGIA

■ Exames

ULTRASSONOGRAFIA
PH-METRIA
MANGIOMETRIA
TESTE C13 P/PILORE
ENDOSCOPIA
COLONOSCOPIA
VIDEO-LARINGOSCOPIA
VIDEO-ENDOSCOPIA
TRATAMENTO ESTETICO

■ Endereço

R. Cedro, 213 - São José - Aracaju | Sergipe
Tel: 79 3211.9119 | Fax: 79 3211.9133
contato@clinicaendogastro.com
www.clinicaendogastro.com